



№2 • 2023

ДЛЯ ТЕХ, КТО ЗАБОТИТСЯ О БУДУЩЕМ

# ПРАКТИКА педиатра

О.Б. Тамразова, д-р мед. наук, профессор,  
А.С. Стадникова, канд. мед. наук,  
А.В. Тамразова, Л.В. Гончарова, Г.Э. Баграмова

**КЛИНИЧЕСКАЯ ЭФФЕКТИВНОСТЬ  
СРЕДСТВА НА ОСНОВЕ ЦИНКА  
ПИРИТИОНА АКТИВИРОВАННОГО  
ПРИ ГНЕЙСЕ У ГРУДНЫХ ДЕТЕЙ**

НАУЧНО-ПРАКТИЧЕСКИЙ РЕЦЕНЗИРУЕМЫЙ ЖУРНАЛ



О.Б. Тамразова<sup>1,2</sup>, д-р мед. наук, профессор, А.С. Стадникова<sup>1,2</sup>, канд. мед. наук,  
А.В. Тамразова<sup>3</sup>, Л.В. Гончарова<sup>2</sup>, Г.Э. Баграмова<sup>1</sup>

## КЛИНИЧЕСКАЯ ЭФФЕКТИВНОСТЬ СРЕДСТВА НА ОСНОВЕ ЦИНКА ПИРИТИОНА АКТИВИРОВАННОГО ПРИ ГНЕЙСЕ У ГРУДНЫХ ДЕТЕЙ

**Ключевые слова:** гнейс, «колыбельный чепчик», себорейный дерматит, младенческий себорейный дерматит, активированный цинка пиритион

**Keywords:** gneiss, lullaby cap, seborrheic dermatitis, infantile seborrheic dermatitis, activated zinc pyrithione

**Резюме. Введение.** Гнейс – это распространенное состояние, которое встречается у новорожденных и грудных детей, что ограничивает возможности терапии, предъявляя к ней требования не только в плане эффективности, но и в плане безопасности. Активированный цинка пиритион, обладая противовоспалительным и противогрибковым действием, может являться методом выбора у детей с «колыбельным чепчиком». **Цель исследования** – определить эффективность наружного применения геля для душа с активированным цинка пиритионом («Скин-кап») при себорейном дерматите (гнейсе) у детей в возрасте от 0 до 18 мес. **Материал и методы.** В одноцентровом проспективном наблюдательном исследовании приняли участие 30 детей в возрасте от 0 до 18 мес. У всех пациентов применялся гель для душа с активированным цинка пиритионом («Скин-кап») 1 раз в день в течение 7 дней. Исследование длилось 2 мес и включало 3 визита (1-й визит, через 3 дня и через 7 дней наблюдения), при каждом посещении был произведен осмотр, фиксация клинических проявлений и фотоконтроль. **Результаты.** При анализе данных отмечалось уменьшение площади поражения волосистой части головы как через 3 дня, так и через 7 дней применения ( $p < 0,001$ ). Также мы выявили уменьшение выраженности клинических симптомов гнейса (гиперемия, сухие и жирные корочки) на всех этапах исследования. Только 1/3 пациентов потребовалось вычесывать корочки после использования геля «Скин-кап». В ходе наблюдения не было зафиксировано нежелательных реакций. **Заключение.** Использование геля для душа с активированным цинка пиритионом («Скин-кап») у пациентов с гнейсом демонстрирует эффективность и отвечает самым высоким требованиям безопасности, необходимым при применении у новорожденных и грудных детей.

**Summary. Introduction.** Gneiss is a common condition that occurs in newborns and infants, which limits the possibilities of ongoing therapy, placing demands on it not only for effectiveness, but also for safety. Activated zinc pyrithione, with its anti-inflammatory and antifungal effects, may be the treatment of choice for children with lullaby cap. **Purpose of the study.** To determine the effectiveness of external therapy using shower gel with activated zinc pyrithione (Skin-cap) for seborrheic dermatitis (gneiss) in children from 0 to 18 months. **Materials and methods.** Thirty children aged 0 to 18 months were enrolled in a single center, prospective, longitudinal, controlled, non-blinded study. All patients received therapy with activated zinc pyrithione gel (Skin-cap) once a day for 7 days. The study lasted 2 months and consisted of 3 visits (visit 1, after 3 days and after 7 days of therapy), at each visit, an examination was made, fixation of clinical manifestations and photocontrol. **Results.** When analyzing the data, a decrease in the area of damage to the scalp was noted both after 3 days and after 7 days of therapy ( $p < 0.001$ ). We also found a decrease in the clinical symptoms of gneiss (hyperemia, dry and greasy crusts) at all stages of the study. Only a third of patients needed to comb out the crusts after using the gel. During therapy, no adverse reactions were recorded. **Conclusion.** The use of shower gel with activated zinc pyrithione (Skin-cap) in the treatment of gneiss demonstrates the effectiveness and meets the highest safety requirements required in the treatment of newborns and infants.

**Для цитирования:** Клиническая эффективность средства на основе цинка пиритиона активированного при гнейсе у грудных детей / О.Б. Тамразова [и др.] // Практика педиатра. 2023. № 2. С. 53–58.

**For citation:** Tamrazova O.B. et al. Clinical efficacy of an agent based on zinc pyrithione activated for gneiss in infants. Pediatrician's Practice. 2023;(2):53–58. (In Russ.)

<sup>1</sup> ФГАОУ ВО «Российский университет дружбы народов», г. Москва

<sup>2</sup> ГБУЗ «Детская городская клиническая больница им. З.А. Башляевой Департамента здравоохранения г. Москвы»

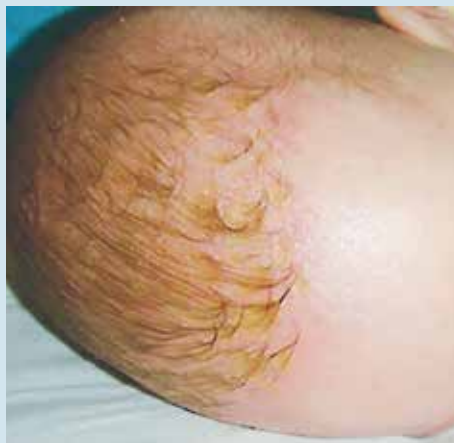<sup>3</sup> Центральная государственная медицинская академия Управления делами Президента РФ, г. Москва

**ВВЕДЕНИЕ**

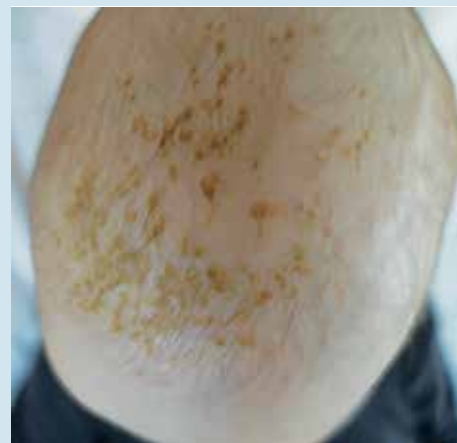Гнейс, или «колыбельный чепчик», – это состояние, которое встречается у новорожденных и грудных детей и проявляется многослойными жирными чешуйками или чешуйко-корками желтого цвета, расположенными на волосистой части головы [1]. У 44% детей заболевание может протекать до достижения возраста 1 года, а у 1% клинические проявления гнейса могут сохраняться до 3 лет. «Колыбельный чепчик» чаще наблюдается у мальчиков [2, 3].

На сегодняшний день ведутся споры о природе гнейса: ряд исследователей считает его разновидностью себорейного дерматита, в то время как другие рассматривают «колыбельный чепчик» как отдельное состояние [4]. Патогенез гнейса остается до конца не изученным, однако предполагается, что основными звеньями являются гиперпродукция сальных желез, дисбаланс микрофлоры волосистой части головы и воспаление [4, 5]. Новозеландское общество дерматологов в 2014 г. выдвинуло гипотезу о том, что под влиянием циркулирующих материнских гормонов усиливается выработка сала, которое «склеивает» роговые чешуйки на поверхности кожи, не давая им отпадать [6]. В.Е. Ро и соавт. предположили, что повышенное содержание жирных кислот в кожном сале новорожденного провоцирует ускоренное обновление кожи в области головы, что приводит к образованию чешуек [7]. Отдельного внимания заслуживает и колонизация кожи волосистой части головы грибами рода *Malassezia*, что позволя-

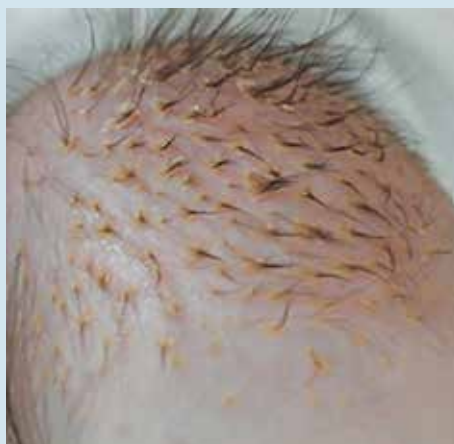ет многим исследователям считать гнейс разновидностью младенческого себорейного дерматита [8]. В своем исследовании R. Ruiz-Maldonado и соавт. культивировали *Malassezia* у 73% младенцев



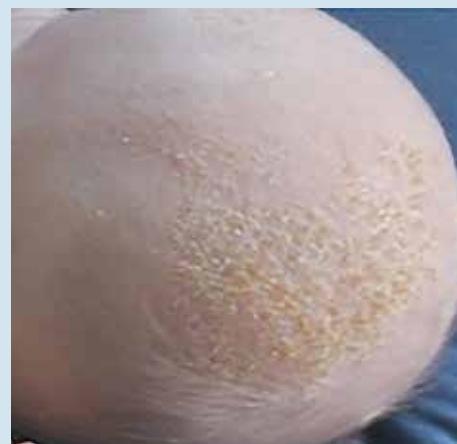**Рис. 1.** Гнейс у новорожденного ребенка. Сальные чешуйко-корочки на волосистой части головы



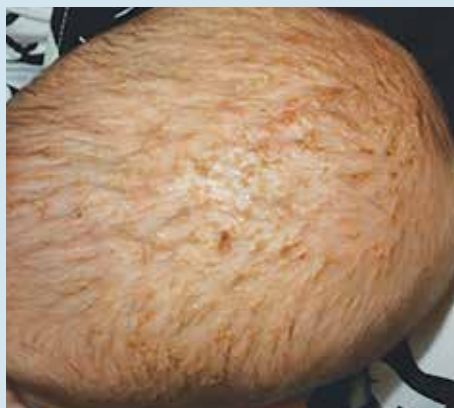**Рис. 2.** Гнейс у 6-месячного ребенка. Плотные чешуйко-корочки светло-коричневого цвета



**Рис. 3.** Гнейс у новорожденного ребенка. Чешуйко-корочки после мытья головы



**Рис. 4.** Сухие корочки при гнейсе после обработки кожи волосистой части головы у 4-месячного ребенка



**Рис. 5.** Себорейный дерматит волосистой части головы, развившийся у 4-месячного ребенка после механического удаления чешуйко-корочек

с себорейным дерматитом и у 53% детей контрольной группы [8]. Подобная распространенность даже в контрольной группе указывает на роль индивидуальной реакции на дрожжеподобные грибы.

При легких проявлениях гнейс может рассматриваться как физиологическое состояние, не требующее специального ухода или лечения. Клинически «колыбельный чепчик» проявляется плотными, наслаивающимися желтоватыми чешуйками, которые могут сливаться (см. рис. 1) или располагаться разрозненно на фоне повышенной сальности волосистой части головы и гиперемии [9] (см. рис. 2, 3). В большинстве случаев высыпания не сопровождаются зудом, саморазрешаются в возрасте от 4 до 6 мес [10]. Несмотря на то что сами дети, как правило, даже не замечают изменений, гнейс вызывает повышенное беспокойство у родителей, что подталкивает к поиску безопасного метода избавления от чешуек.

Высокая клиническая и патогенетическая схожесть гнейса и себорейного дерматита позволила многим авторам перенести методики терапии дерматита у взрослых на детей. К наиболее распространенным способам лечения себореи у подростков и взрослых относятся противовоспалительные средства (топические глюкокортикостероиды, ингибиторы кальциневрина), кератолитики (салициловая кислота, деготь, цинк) и противогрибковые средства (кетоконазол, клотримазол, сульфид селена), большинство из которых противопоказано к применению у детей, в том числе и из-за риска системной абсорбции у младенцев [6].

Наиболее распространенным домашним методом смягчения чешуек с последующим удалением расческами и щетками является применение подсолнечного или оливкового масла. Однако некоторые авторы сходятся во мнении, что использование органических масел способствует созданию благоприятной среды для размножения грибов рода *Malassezia* [11]. Более того, пищевые масла, применяемые наружно у младенцев, повышают уровень сенсибилизации и впоследствии могут формировать пищевую аллергию, а олеиновая кислота, содержащаяся в больших количествах в оливковом масле, может способствовать сухости кожи [12]. Нередкие негативные последствия данных традиционных методов – кожное воспаление и экскориации, а также травматические повреждения при насильственном удалении чешуйко-корочек с кожи младенцев (см. рис. 4, 5).

Учитывая многофакторную этиологию гнейса, для его устранения следует использовать средство, обладающее одновременно противовоспалительным и антимикотическим действием, которое при этих свойствах будет безопасно для младенцев.



#### ПОКАЗАНИЯ К ПРИМЕНЕНИЮ:

- проблемная кожа со склонностью к сухости и шелушению, раздражению;
- проблемная кожа со склонностью к образованию угревой сыпи на лице;
- проблемная кожа со склонностью к образованию угревой сыпи на спине (бакне);
- молочные корочки у детей с первых дней жизни;
- в период лечения дерматитов, акне и других заболеваний кожи.

Рис. 6. Упаковка геля для душа «Скин-кап»

Таким средством является гель для душа «Скин-кап» (рис. 6), в состав которого входит активированный цинка пиритион (АЦП). Молекулы АЦП нарушают целостность фосфолипидной мембраны грибковых и бактериальных клеток, в результате деполаризации которой происходит резкое снижение синтеза АТФ с последующей гибелью грибов. Также АЦП способен связывать ионы металлов внутри клеток грибов и бактерий, тем самым нарушая функции многих ферментов, необходимых для жизнедеятельности микроорганизмов. Противовоспалительное действие АЦП реализуется за счет увеличения активности апоптоза иммунокомпетентных клеток в дерме, которые играют важную роль в поддержании воспаления при хронических дерматозах. Важным преимуществом геля для душа «Скин-кап» является безопасность, что позволяет применять его с самого рождения.

**Цель исследования** – определить эффективность наружного применения геля для душа с АЦП («Скин-кап») при себорейном дерматите (гнейсе) у детей в возрасте от 0 до 18 мес.

**Таблица 1.** Анкета для определения выраженности симптомов в период наблюдения

Симптом	До начала применения	На 3-й день применения	На 7-й день применения
Гиперемия			
Корочки сухие			
Корочки жирные			
Корочки смешанные			
Площадь поражения			
Другое, указать			

Примечание. Каждый симптом оценивается в баллах от 1 (минимальная выраженность) до 3 (максимальная). При отсутствии или купировании симптомов ставится прочерк. Оценка площади поражения: 1 балл – 1–20%, 2 балла – 20–50%, 3 балла – более 50%.

### МАТЕРИАЛ И МЕТОДЫ

**Дизайн исследования.** Данное исследование является одноцентровым проспективным наблюдательным и включает 30 пациентов (19 мужского пола и 11 женского пола) в возрасте от 0 до 18 мес с себорейным дерматитом. Длительность исследования составляла 5 мес. Диагноз «себорейный дерматит» устанавливался согласно клиническим рекомендациям Российского общества дерматовенерологов и косметологов (2020).

На этапе отбора пациентов был выполнен визуальный осмотр и определено соответствие критериям включения. Не менее 15 пациентов должны были быть в возрасте от 0 до 6 мес.

В 1-й день исследования у всех пациентов собран анамнез (длительность заболевания, ранее проведенное лечение/уход и наличие сопутствующих дерматологических заболеваний), выполнен осмотр с подсчетом площади поражения в процентах и оценка выраженности симптомов (гиперемия, сухие/жирные/смешанного характера корочки и площадь поражения в баллах) (табл. 1), фотоконтроль для визуализации результатов и назначено ежедневное применение геля для душа «Скин-кап» следующим способом: равномерно распределить по всей поверхности головы и оставить на 5 мин, после чего смыть теплой водой.

В ходе последующих посещений (через 3 дня и через 7 дней) был также проведен визуальный осмотр с фотоконтролем, определена площадь поражения и выраженность симптомов, а также отмечено отсутствие нежелательных реакций на фоне применения геля для душа «Скин-кап» и удобство применения (нет необходимости вычесывания корочек после использования геля).

Гипотеза исследования («предложенная методика у детей эффективна и безопасна») проверялась путем статистического анализа полученных результатов.

#### Критерии включения:

1. Возраст от 0 до 18 мес.
2. Клинические проявления себорейного дерматита волосистой части головы.
3. Наличие подписанного законным представителем информированного согласия на участие в исследовании и на последующее опубликование данных с условием соблюдения правил конфиденциальности.

**Критерий не включения:** наличие повышенной чувствительности к ингредиентам геля для душа «Скин-кап».

**Критерий исключения:** выявление нежелательных реакций, требующих прекращения применения геля для душа «Скин-кап».

Исследование проводилось на базе Детской городской клинической больницы им. З.А. Башляевой с января 2023 г. по май 2023 г. и включало 3 визита: в 1-й день исследования, через 3 дня и через 7 дней от начала наблюдения.

В ходе исследования у всех пациентов применялся гель для душа с активированным цинком пиритионом («Скин-кап») 1 раз в день в течение 7 дней.

**Основной исход исследования.** Основной конечной точкой исследования было достижение купирования основных симптомов себорейного дерматита и уменьшение площади поражения волосистой части головы.

**Дополнительные исходы исследования.** Дополнительными исходами исследования были оценка нежелательных реакций, выявленных в ходе наблюдения, и оценка удобства использования геля для душа «Скин-кап».

**Методы регистрации исходов.** Оценка эффективности осуществлялась во время каждого визита посредством визуального осмотра пациента, определения площади поражения и выраженности симптомов, заполнения опросников, посвященных оценке безопасности и эффективности применения геля для душа «Скин-кап». По результатам визита на каждого пациента заполнялась анкета, позже данные были занесены в программу MS Excel (версия 2104).

**Таблица 2.** Характеристика участников исследования

Показатель	Категории	Абс.	%	95%-й доверительный интервал
Пол	Женский	11	36,7	19,9–56,1
	Мужской	19	63,3	43,9–80,1
Ранее проведенное лечение / уход	Не проведено	5	16,7	5,6–34,7
	Масла для купания	15	50,0	31,3–68,7
	Аптечные средства	10	33,3	17,3–52,8
Сопутствующие диагнозы	Нет	21	70,0	50,6–85,3
	Неонатальные акне	2	6,7	0,8–22,1
	Себорейный дерматит	6	20,0	7,7–38,6
	Атопический дерматит	1	3,3	0,1–17,2
Плотность корочек	Мягкие	14	46,7	28,3–65,7
	Плотные	16	53,3	34,3–71,7
Вид корочек	Жирные	14	46,7	28,3–65,7
	Сухие	16	53,3	34,3–71,7

**Статистический анализ** проводился с использованием программы StatTech v. 3.1.6 (разработчик ООО «Статтех», Россия).

### РЕЗУЛЬТАТЫ

На этапе скрининга было отобрано 30 пациентов (11 девочек и 19 мальчиков) в возрасте от 2 до 13 мес, в среднем  $6,7 \pm 0,7$  мес. Длительность заболевания на момент включения в исследование составляла  $4,6 \pm 0,5$  мес. Средняя площадь поражения волосистой части головы –  $44 \pm 4,0\%$ . Характеристика исследуемых пациентов представлена в табл. 2.

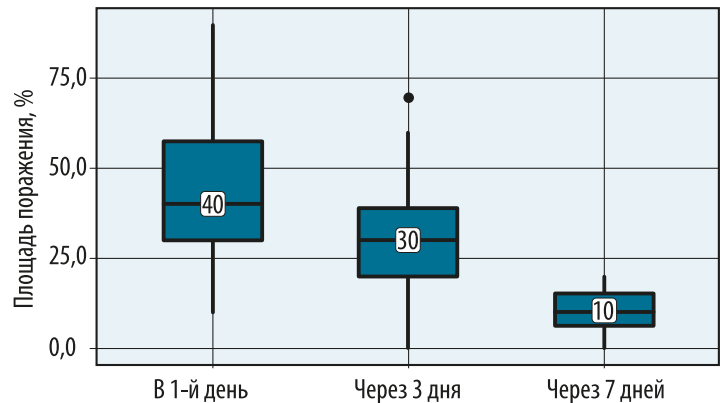
### ОСНОВНЫЕ РЕЗУЛЬТАТЫ

При оценке динамики площади поражения волосистой части головы через 3 и 7 дней применения геля для душа «Скин-кап» отмечалось статистически значимое снижение показателя ( $p < 0,001$ ) (рис. 7).

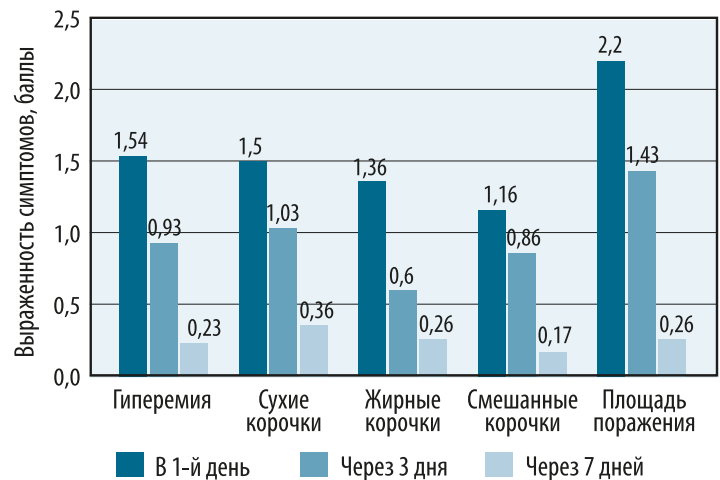
Наблюдалось также значительное уменьшение выраженности клинических симптомов, таких как гиперемия, сухие, жирные и смешанные корочки и площадь поражения (рис. 8).

### ДОПОЛНИТЕЛЬНЫЕ РЕЗУЛЬТАТЫ

В ходе применения геля для душа «Скин-кап» не было зафиксировано нежелательных реакций ни у одного из 30 пациентов. Только в 1/3 случаев пациентам после применения геля для душа «Скин-кап» потребовалось вычесывать корочки расческой, в остальных корочки отпадали самостоятельно после смывания геля.



**Рис. 7.** Изменение площади поражения волосистой части головы на фоне применения геля для душа «Скин-кап»



**Рис. 8.** Динамика выраженности симптомов на фоне применения геля для душа «Скин-кап»

**ЗАКЛЮЧЕНИЕ**

Гнейс является одним из наиболее распространенных дерматозов среди младенцев и, несмотря на саморазрешающийся характер и отсутствие субъективных симптомов, подталкивает родителей к поиску эффективного и безопасного метода устранения проявлений. Гель для душа «Скин-кап» обладает необходимыми для купирования гнейса и младенческого себорейного дерматита противовоспалительным и противогрибковым эффектами, а также может использоваться с рождения. В данном исследовании продемонстрирована клиническая эффективность и безопасность геля для душа «Скин-кап» у детей с гнейсом. ■

**Литература**

1. Тамразова О.Б., Заславский Д.В. Заболевания сальных желез у детей грудного возраста // Медицинский совет. 2019. № 2. С. 152–160. DOI: <https://doi.org/10.21518/2079-701X-2019-2-152-160>.
2. The frequency of common skin conditions in preschool-aged children in Australia: seborrheic dermatitis and pityriasis capitis (cradle cap) / P. Foley [et al.] // Archives of Dermatology. 2003. Vol. 139, No. 3. P. 318–322. DOI: 10.1001/archderm.139.3.318.
3. The LINA cohort: indoor chemical exposure, circulating eosinophil/basophil (Eo/B) progenitors and early life skin manifestations / K. Weisse [et al.] // Clinical & Experimental Allergy. 2012. Vol. 42, No. 9. P. 1337–1346. DOI: 10.1111/j.1365-2222.2012.04024.x.
4. Dermatology Expert Group. Therapeutic guidelines: dermatology. Version 4. Infantile seborrheic dermatitis. URL: <https://tgldcdp.tg.org.au/etgcomplete>.
5. Nobles T., Harberger S., Krishnamurthy K. Cradle Cap // StatPearls. Treasure Island (FL): StatPearls Publishing, 2022.
6. Interventions for infantile seborrheic dermatitis (including cradle cap) / A. Victoire, P. Magin, J. Coughlan, M.L. van Driel // Cochrane Database System Review. 2019. No. 3. CD011380. DOI: 10.1002/14651858.CD011380.pub2.
7. Ro B.I., Dawson T.L. The role of sebaceous gland activity and scalp microfloral metabolism in the etiology of seborrheic dermatitis and dandruff // Journal of Investigative Dermatology Symposium Proceedings. 2005. Vol. 10, No. 3. P. 194–197. DOI: 10.1111/j.1087-0024.2005.10104.x.
8. Pityrosporum ovale in infantile seborrheic dermatitis / R. Ruiz-Maldonado [et al.] // Pediatric Dermatology. 1989. Vol. 6, No. 1. P. 16–20. DOI: 10.1111/j.1525-1470.1989.tb00260.x.
9. Treatment of cradle cap in infants with a new cosmetic non-steroidal gel cream: Clinical, laboratory, and instrumental evaluation / G. Micali [et al.] // Journal of Cosmetic Dermatology. 2021. Vol. 20, Suppl. 1. P. 14–17. DOI: 10.1111/jocd.14095.
10. Arora V., Arora S. Management of infantile seborrheic dermatitis // American Family Physician. 2007. Vol. 75, No. 6. P. 807.
11. Siegfried E., Glenn E. Use of olive oil for the treatment of seborrheic dermatitis in children / Archives of Pediatrics & Adolescent Medicine. 2012. Vol. 166, No. 10. P. 967. DOI: 10.1001/archpediatrics.2012.765.
12. Avon Longitudinal Study of Parents and Children Study Team. Factors associated with the development of peanut allergy in childhood / G. Lack, D. Fox, K. Northstone, J. Golding // New England Journal of Medicine. 2003. Vol. 348, No. 11. P. 977–985. DOI: 10.1056/NEJMoa013536.

БЕЗ  
ГОРМОНОВ

# НЕ МОЖЕТ НЕ ВОСПАЛЯТЬСЯ

СКИН-КАП Для контроля дерматозов\*



## АЭРОЗОЛЬ\*\*

1+

### ПОКАЗАНИЯ К ПРИМЕНЕНИЮ

Псориаз, атопический дерматит, экзема, нейродермит, себорейный дерматит

- ✓ Способствует устранению воспаления, зуда и покраснения кожи без гормонов
- ✓ Удобное бесконтактное нанесение даже на большие участки кожи
- ✓ Специальная насадка облегчает нанесение на кожу волосистой части головы



## ШАМПУНЬ

НЕТ ОГРАНИЧЕНИЙ  
ПО ВОЗРАСТУ

### ПОКАЗАНИЯ К ПРИМЕНЕНИЮ

Псориаз, атопический дерматит волосистой части головы, себорейный дерматит, зуд, перхоть, жирная и сухая себорея

- ✓ Помогает подавить рост грибковой флоры, вызывающей перхоть
- ✓ Обладает противовоспалительным действием
- ✓ Обладает противозудным действием за счет левоментола
- ✓ Является лекарственным средством



## КРЕМ

1+

### ПОКАЗАНИЯ К ПРИМЕНЕНИЮ

Псориаз, атопический дерматит, экзема, нейродермит, сухость кожи, себорейный дерматит

- ✓ Способствует устранению воспаления, зуда и покраснения кожи без гормонов
- ✓ Способствует снижению риска присоединения инфекции за счет антибактериального действия
- ✓ Способствует увлажнению кожи при ее сухости



## ГЕЛЬ ДЛЯ ДУША

НЕТ ОГРАНИЧЕНИЙ  
ПО ВОЗРАСТУ

### ПОКАЗАНИЯ К ПРИМЕНЕНИЮ

- ✓ Проблемная кожа со склонностью к сухости и шелушению, раздражению
- ✓ Проблемная кожа со склонностью к образованию угревой сыпи на лице
- ✓ Проблемная кожа со склонностью к образованию угревой сыпи на спине (бакне)
- ✓ Молочные корочки у детей с первых дней жизни
- ✓ В период лечения дерматитов, акне и других заболеваний кожи

\* указанных в инструкции по медицинскому применению препарата Скин-кап, крем 0,2%.

\*\* Скин-кап аэрозоль в виде лекарственного средства.